Wundheilung im Reagenzglas für Diagnostik und Therapie

Univ.- Prof. Dr. med. Ewa K. Stürmer
Translationale Wundforschung - Universität Witten/Herdecke

Schwerpunkt: Chronische Wunden I

- Steigende Inzidenz
- Multifaktorielle Ätiologie (pAVK, CVI, Diabetes etc.)
- Reduzierte Lebensqualität
- Rezidivierendes Auftreten
- Therapeutische Konzepte oft ineffektiv

Schwerpunkt: Chronische Wunden II

- Symptomatische Therapie meist “1. Wahl”
- Zwar Fortschritte, aber nicht ausreichend
- Kausale Therapie nur interdisziplinär
- Ursache gefunden = Heilung?!
- Gefäßchirurgische Intervention in Kombination mit lokaler Therapie
- Diabetische Mikroangiopathie?!

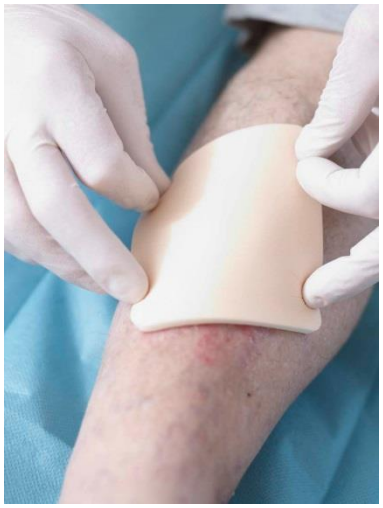

Störfaktoren der Wundheilung

Allgemeine Faktoren

- Alter
- Allgemeinzustand
- Vitamine & Spurenelemente
- Medikamente

Lokale Faktoren

- Keimbesiedlung
- Verschmutzung
- Durchblutung
- Ruhigstellung
- Operationstechnik

Wundinfektion beseitigen

Kontamination	Kolonisation	Kritische Kolonisation	Lokale Infektion	Systemische Infektion
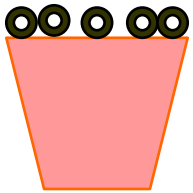	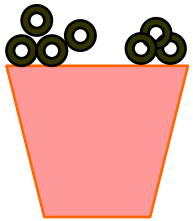			
Spülung NaCl Ringer-Lsg. Leitungswasser?	**Spülung** (Antiseptika**)**	**Antiseptika** PHMB **Einwirkzeit: > 10 Min.** Octenidin **Einwirkzeit: ca. 2 Min.** Silber (Jod)	**Antiseptika** **+** (Antibiotikum**)**	**Antiseptika** **+** **Antibiotikum** nach Antibiogramm

Robert-Koch-Institut
Spülflüssigkeit muss steril sein!

Wirkung von Antiseptika

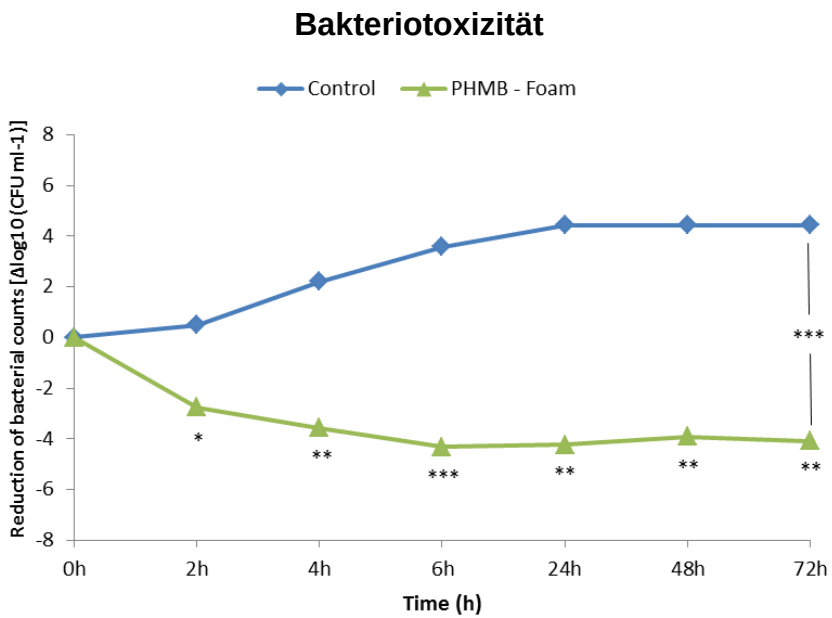

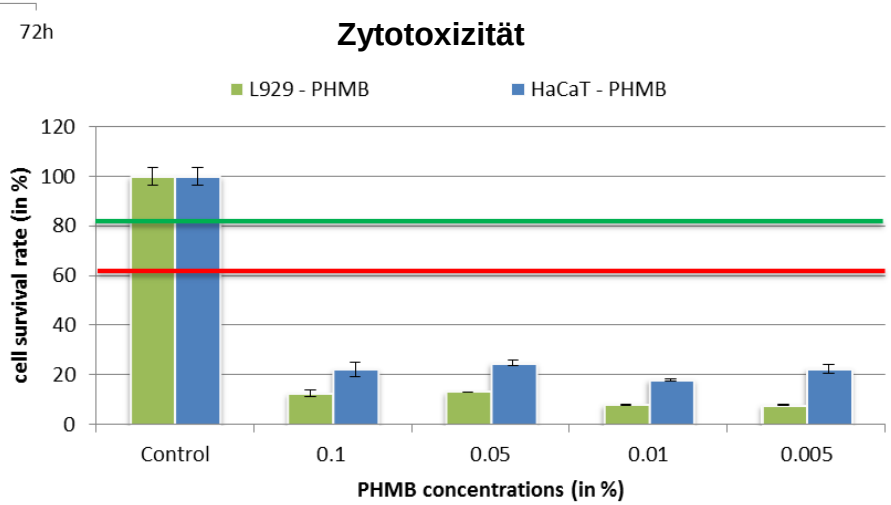

Antiseptika töten Zellen der Wundoberfläche

Wie simuliere ich *in-vitro* eine chronische Wunde?

1. Das Milieu

Sekret chronischer Wunden (**CWF**) unterscheidet sich von Sekret akuter Wunden (AWF)

- ↓ Wachstumsfaktoren (KGF, EGF, FGF, VEGF)
- ↑ Entzündungsmediatoren (IL, TNF)
- ↑ Wundheilung inhibierende Enzyme (MMPs)
- ↓ Proteaseinhibitoren (TIMPs)

➡ CWF hat zytotoxischen, Protein-destabilisierenden Effekt

Wirkung von AWF oder CWF auf Hautzellen

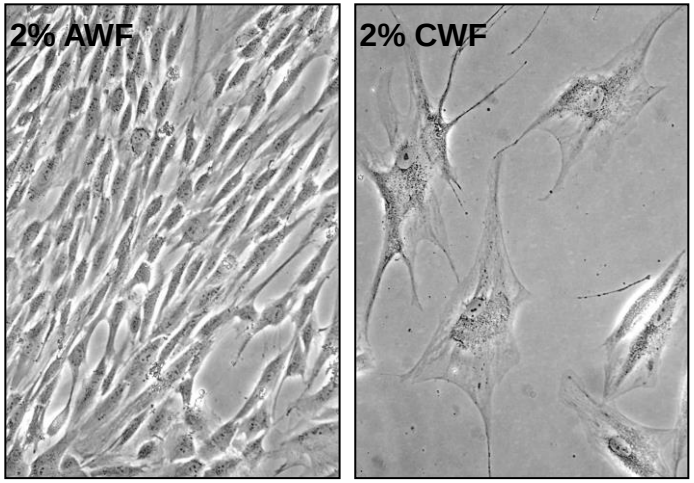

ASC

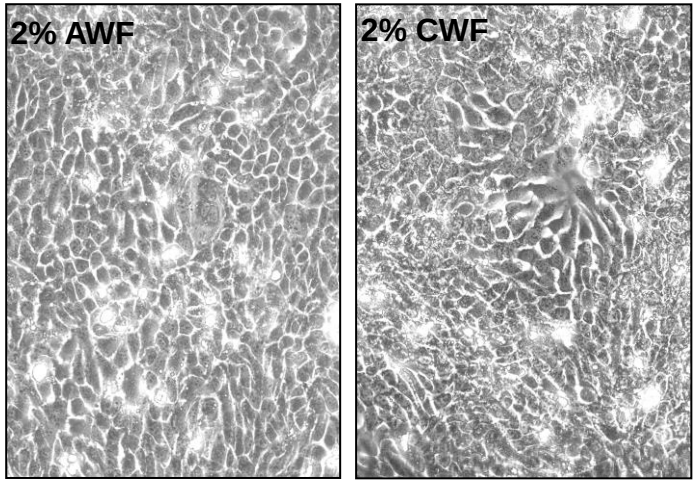

HaCaT

Kerationozyten (HaCaTs) „Formation“-Verlust -

ASCs & Fibrozyten (prä)apoptotisch

Wirkung auf Wachstumsfaktoren & Mediatoren

Keratinozyten (HaCaTs)

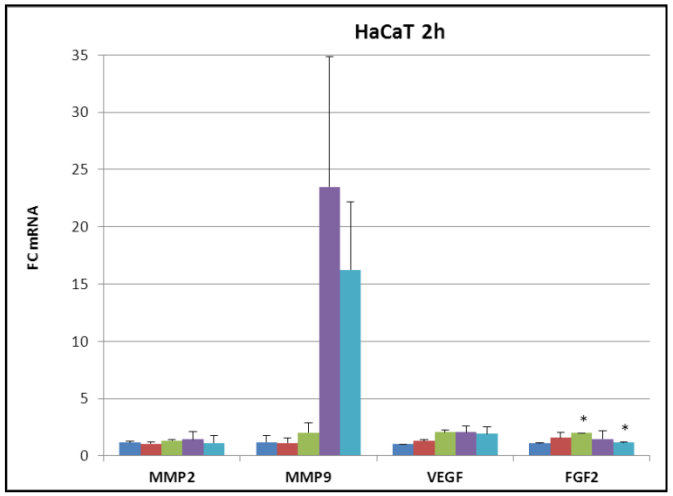

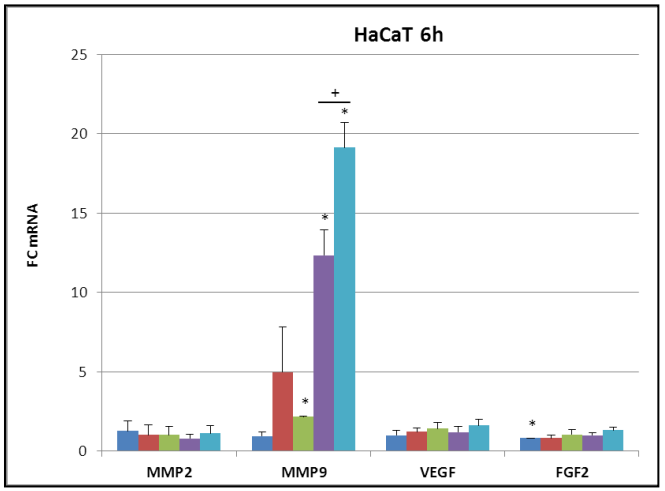

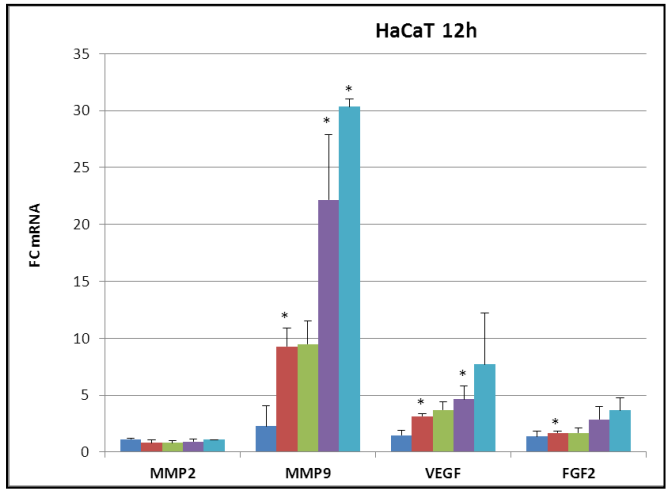

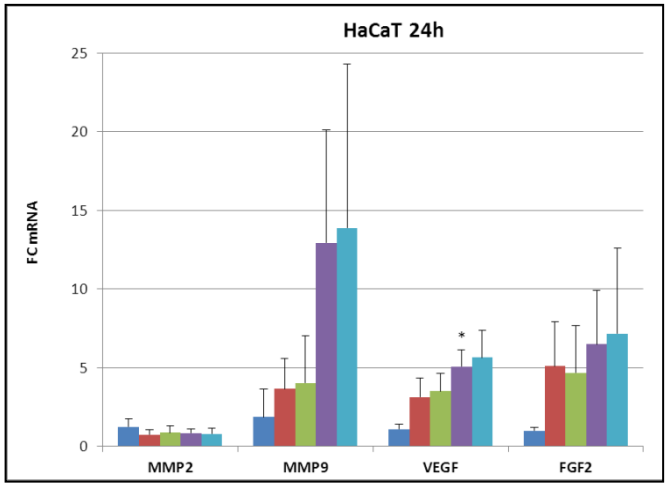



MMP-9 ► Degradierung der extrazellulären Matrix

(Thamm O et al., 2015)

Wie simuliere ich *in-vitro* eine chronische Wunde?

2. Die zelluläre Ebene

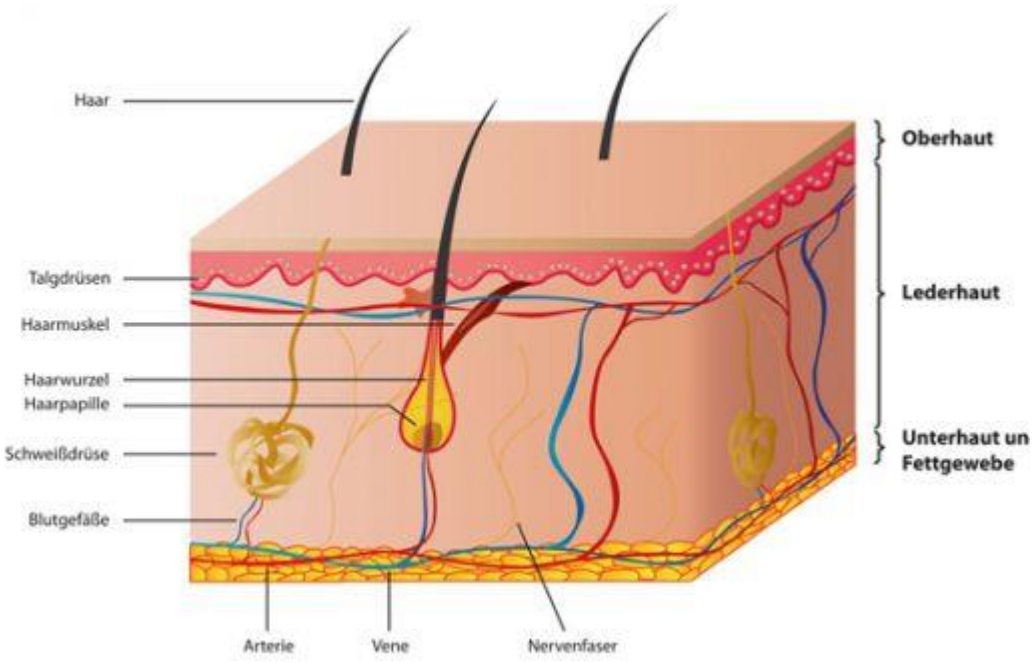

3D-Hautmodell

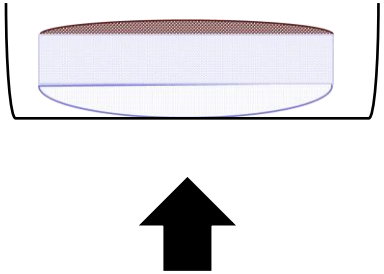

Keratinozyten

Fibroblasten

Hautstammzellen (ASCs)

Endothelzellen

Fettzellen

3D-Wundmodell: Schema

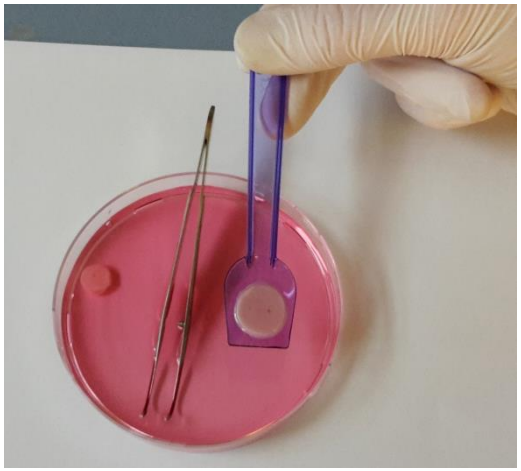

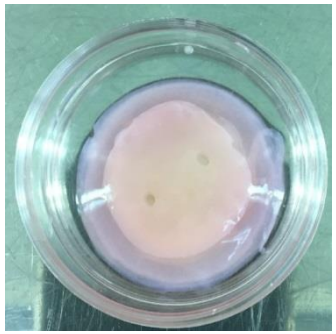

Stanzwunde

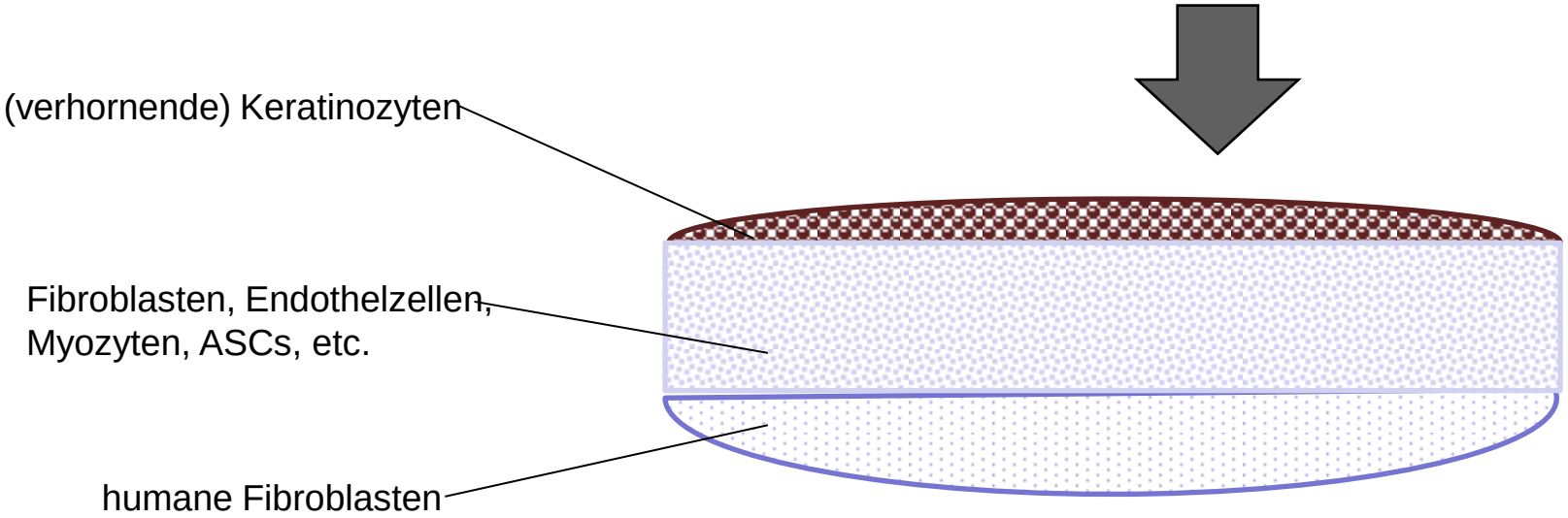

3D-Wundmodell: Histologie I

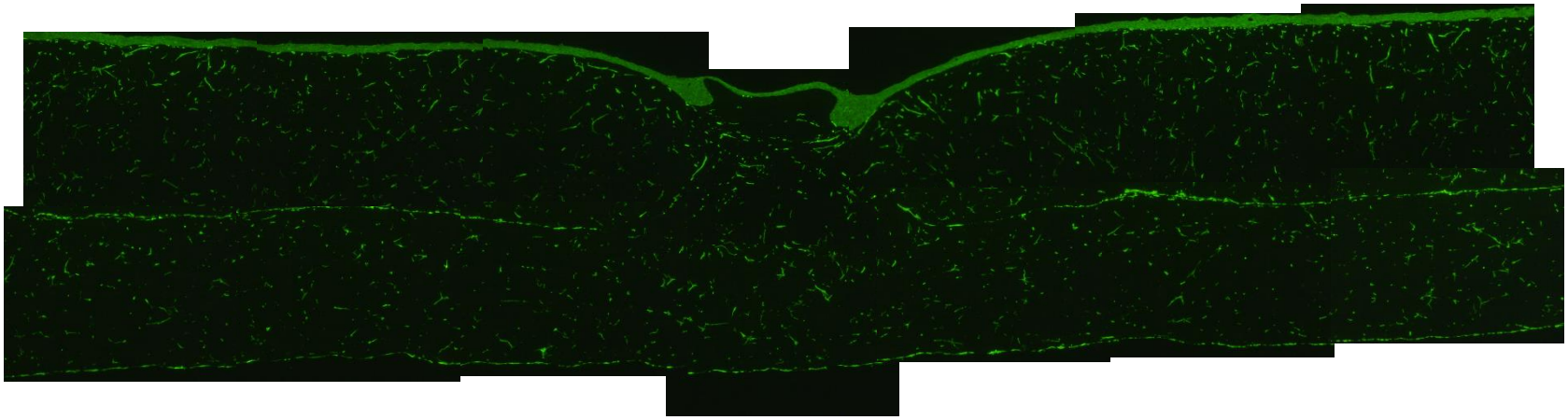

3D Modell: Zusammengesetzt aus 14 mikroskopischen Gesichtsfeldern ….

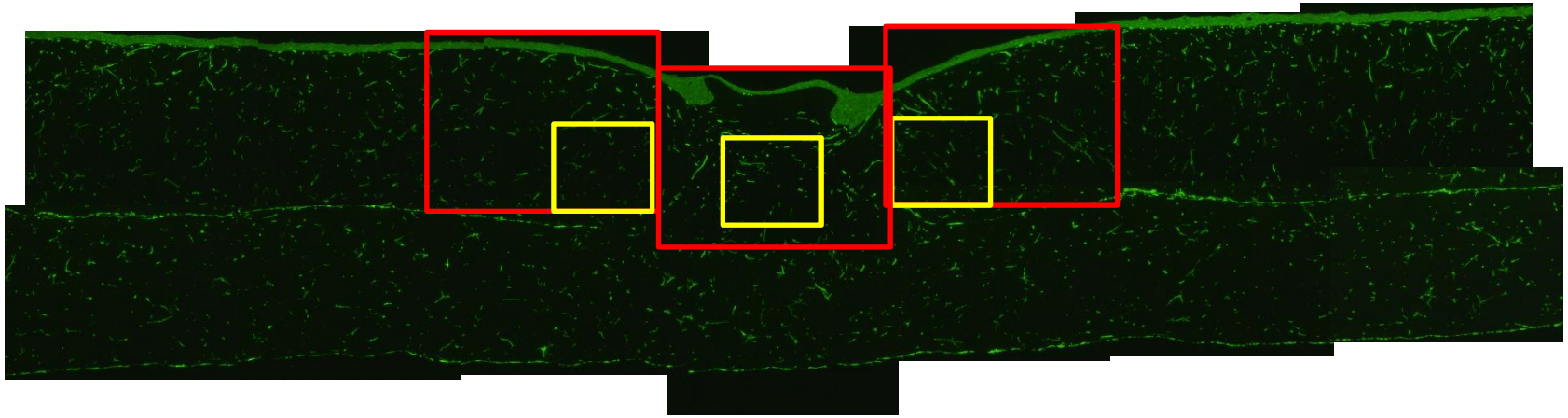

…. mit definierten „regions of interest“ zur histomorphologischen Auswertung

3D-Wundmodell: Immunhistochemie

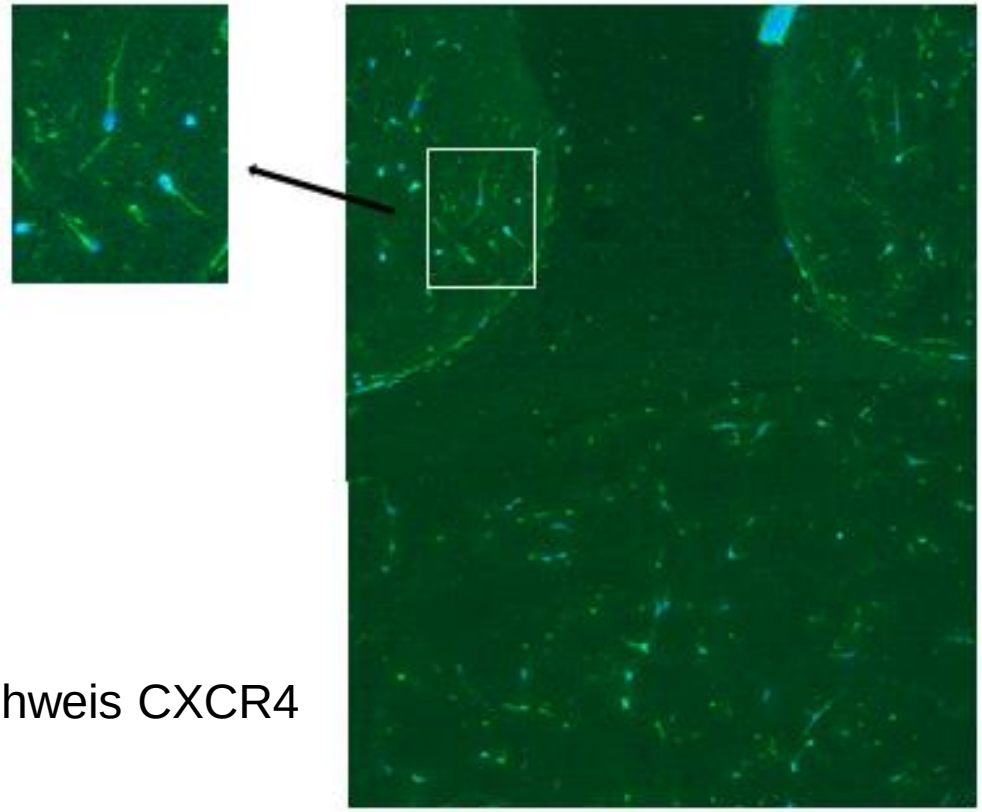

Nachweis CXCR4

(Migrationsmarker – anti-human - mouse)

Zytokine der WH

- ✓ PDGF
- ✓ FGF
- ✓ EGF
- ✓ VGF
- ✓ TGF-β
- ✓ IL-1α & β
- ✓ IL- 6
- ✓ MMP-9
- ✓ MMP-1

3D-Wundmodell: Zellen im Milieu akuter & chronischer Wunden

Zellzahl (Fibroblasten/ASCs)

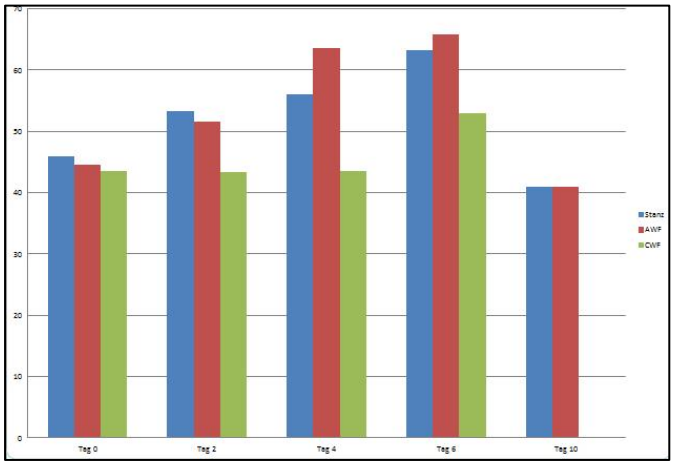

unbehandelt

AWF

CWF

Migration (CXCR4 - Fibroblasten/ASCs)

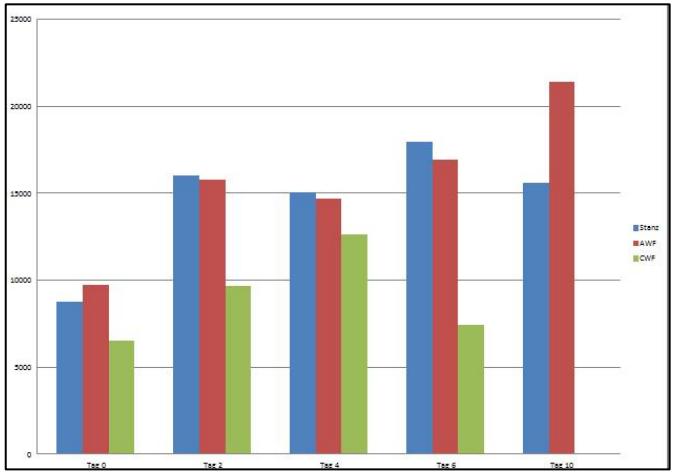

Zellvitalität (FAP - Fibroblasten/ASCs)

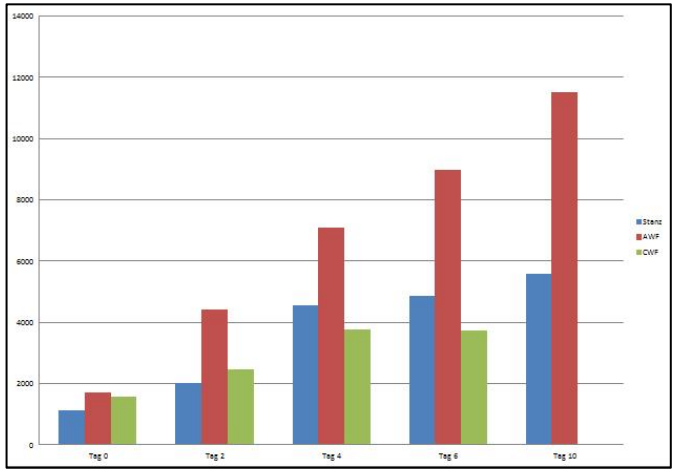

3D-Wundmodell: Wo liegt der Nutzen?

- Wirkung von Wundsekreten (AWF & CWF) verschiedener Lokalisationen
- Wirkung von (Phyto)Hormonen
- Wirkung von Medikamenten (Analgetika, Antihypertensiva, etc.)
- Wirkung von Homöopathika
- Wirkung von Bakterien
- Wirkung von Strahlung

NEU: Erweiterung durch Endothelzellen und/oder Immunkompetente Zellen

Lipofilling chronischer Wunden I

Fettgewebe hat ein regeneratives Potenzial

(Mojallal et al., 2009; Phulpin et al., 2009; Rigotti et al., 2007. u.a.)

- Liposuktion oder solides Fett
- Fettstammzellen (Adipose-derived stem cells = ASCs)
- Wachstumsfaktoren (EGF, VEGF, KGF...)
- Stimulation der Wundheilung durch Stammzellen
- Induktion eine Immunreaktion

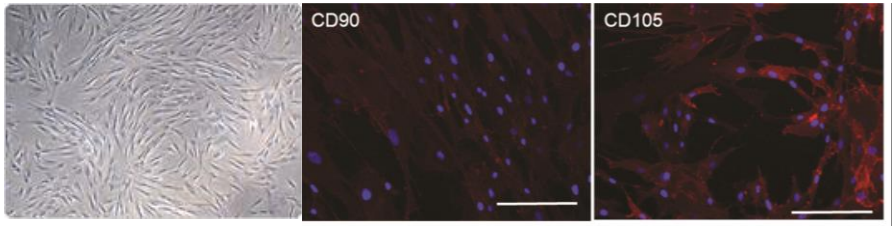

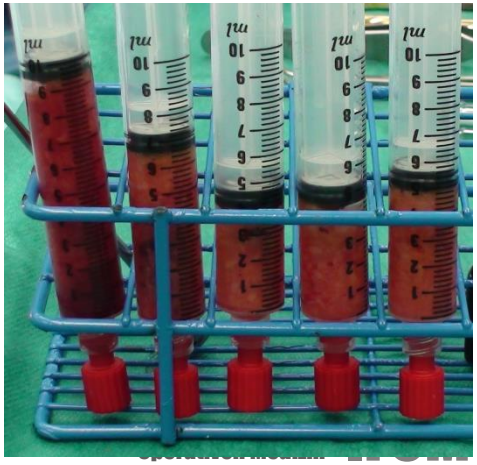

Lipofilling chronischer Wunden II

© taff

Entnahme subcutanen Fettgewebes

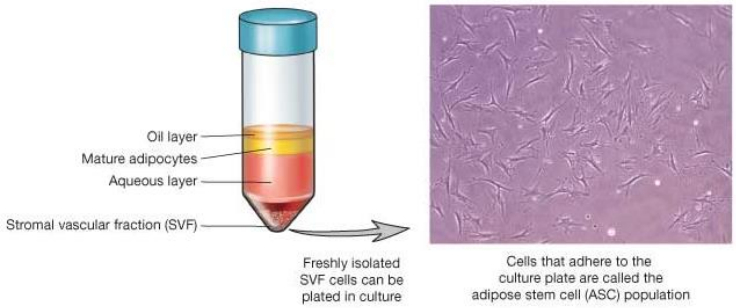

Stroma-vaskuläre Fraktion (ASCs) 1:40

Rubin et al., Plastic Surgery Pulse News 2009

Re-Injektion der „aktivierten“ ASCs

Lipofilling chronischer Wunden III

Pilot-Studie (Thamm O et al., 2013)

- 8 Patienten (5 Frauen, 3 Männer)
- Ulcus cruris (Dauer > 8 Wochen)
- Bisher typische Therapien, wie Debridement, verschiedene Wundauflagen, Gele, Salben, Kompression, etc. erfolglos
- Chirurgisches Debridement des Ulcus cruris
- Liposuktion vom abdominalen Unterhautfettgewebe
- Lipoaspirat wurde über 3 min. mit 150 g zentrifugiert
- Lipofilling (sublesionale Injektion von 2.5 ml Fett per cm^2)
- Wundabdeckung mit Polyurethan-Dressing
- Fotodokumentation (Tag 0 & wöchentlich)

Lipofilling chronischer Wunden IV

männlich, 52 J., Ulcus seit 208 Wo., Ø 4,12 cm^2

Day 0

3 Weeks

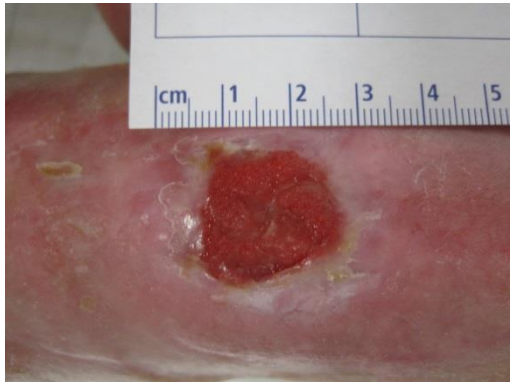

5 Weeks

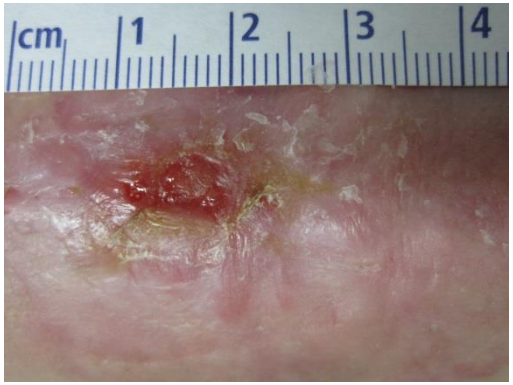

11 Weeks

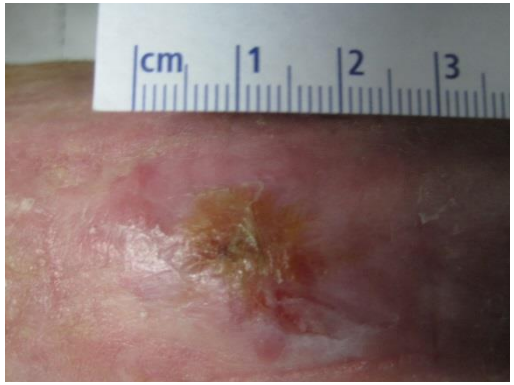

14 Weeks

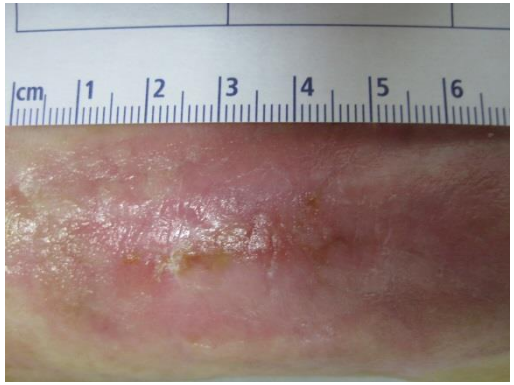

16 Weeks

(Thamm O et al., 2013)

Lipofilling „*in-vitro*“

Einspritzen
Humaner ASCs

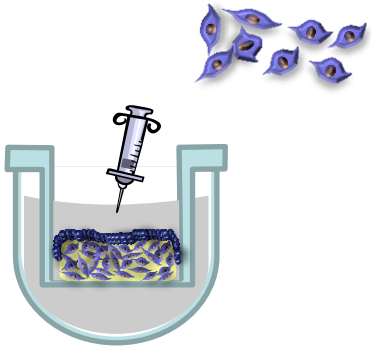

Differenzierungskapazität

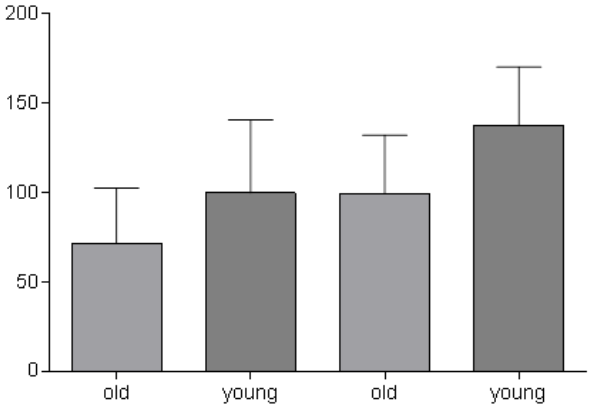

Proliferationskapazität

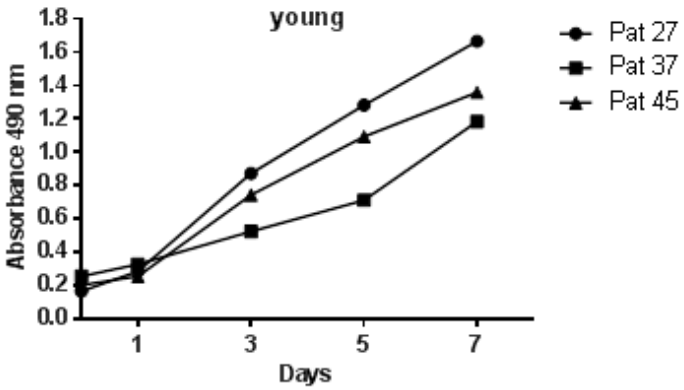

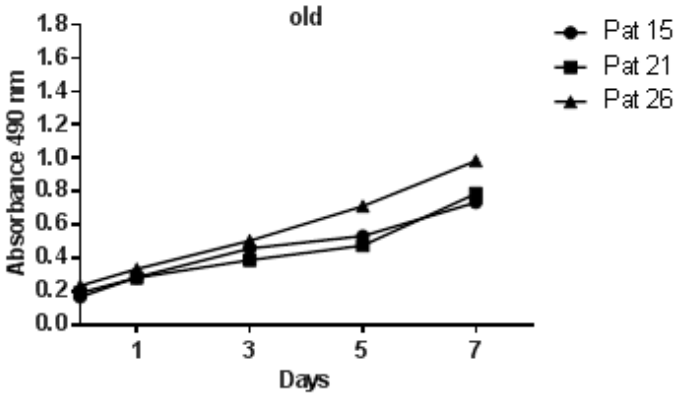

Vision: Hyperspektralanalyse

- ✓ Nicht – invasiv
- ✓ Eindringtiefe 2 – 3 mm
- ✓ Komplettes Licht-Spektrum
- ✓ Licht wird resorbiert oder reflektiert
- ✓ Bei Pflanzenkrankheiten etabliert
- ✓ „Sieht“ mehr als das Untersucher
- ✓ Wundtiefe und Wundvitalität beurteilbar ???



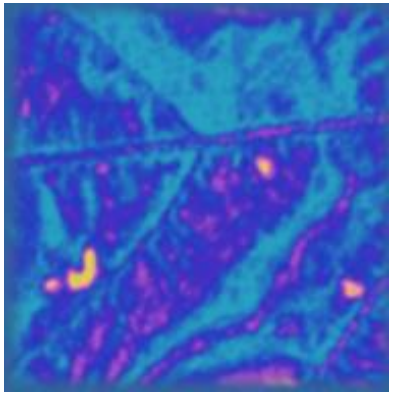

Spektralanalyse des 3D-Wundmodells I

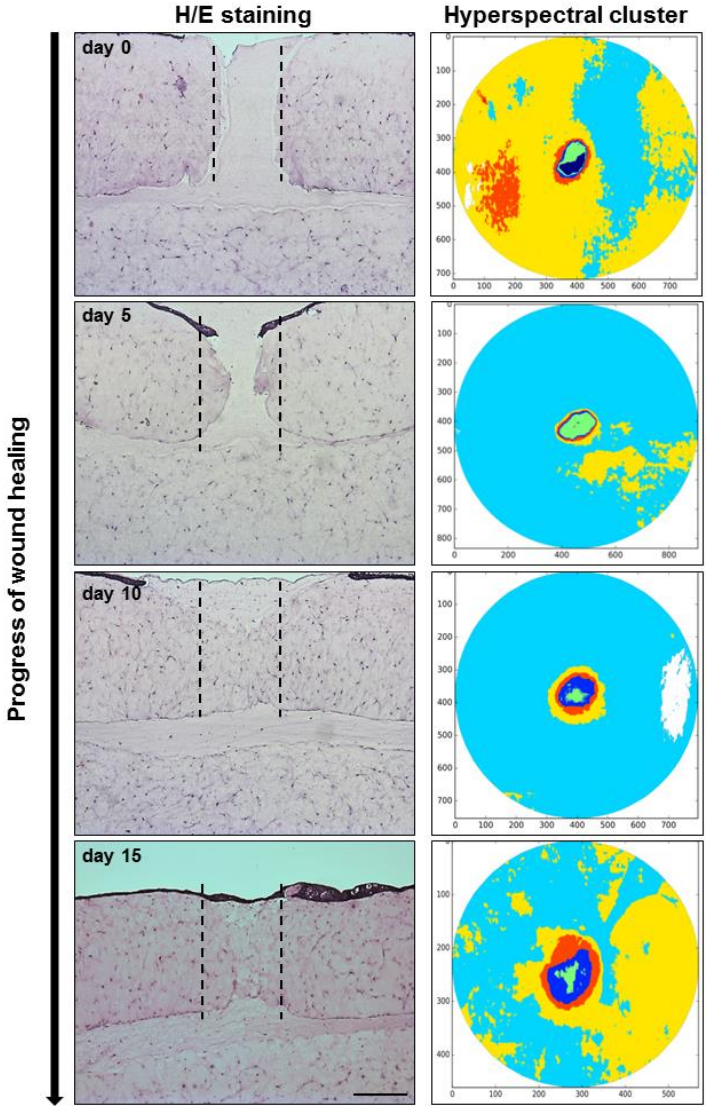

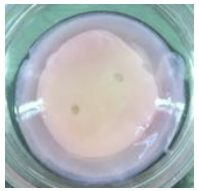

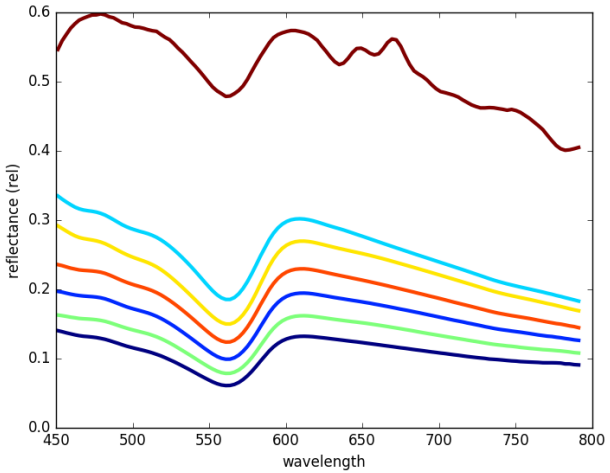

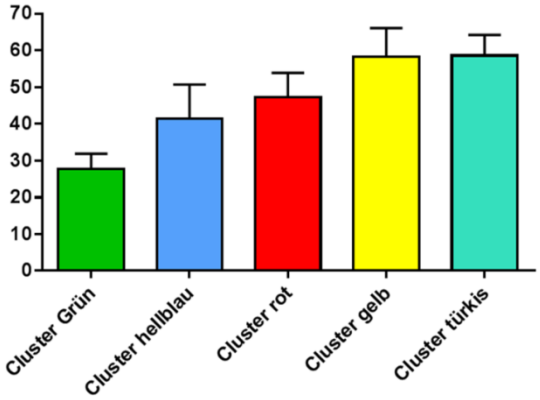

Poster EWMA 2017

…. nur ein Foto?!

Vielen Dank für Ihre Aufmerksamkeit!



© Stürmer