




Carl-von-Basedow
KLINIKUM
Saalekreis gGmbH

Gefäßzentrum
Basedow Klinikum Saalekreis



6. WESTDEUTSCHES Gefäßsymposium

Funktionelle Stenose der A. carotis interna Ein Fallbericht

S. Schweyen

10.02.2017

Patient G. H., ♂, geb. 1952, Dachdecker



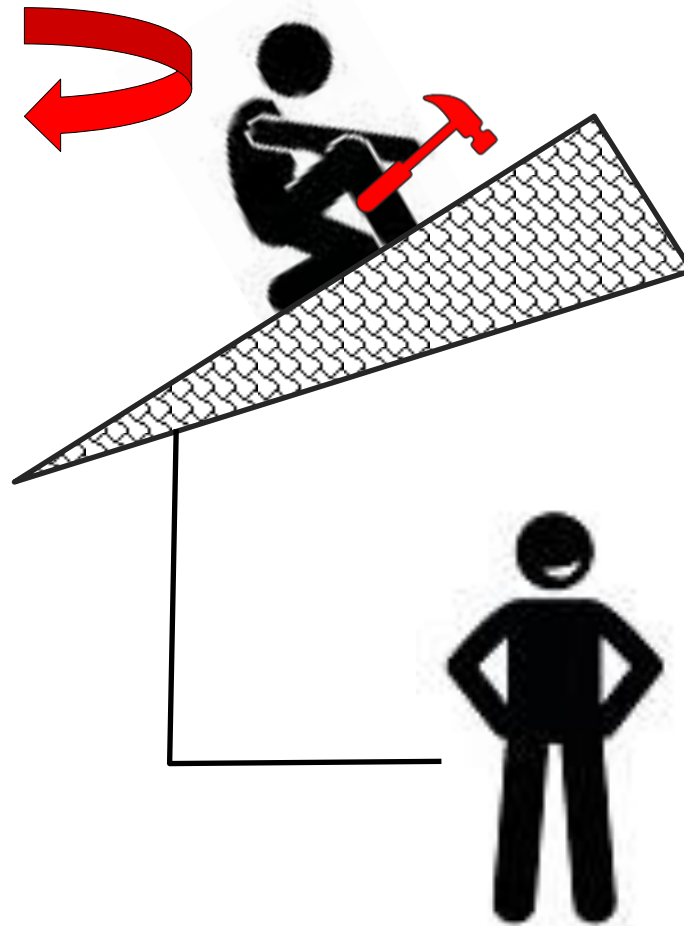
Anamnese:

seit 1 Jahr rezidivierendes Taubheitsgefühl in der rechten Körperseite beim langsamen Drehen des Kopfes nach links
vollständige Regredienz innerhalb von Sekunden in grader Haltung

Nebendiagnosen:

arterielle Hypertonie
Diabetes mellitus Typ 2
Hyperlipidämie

Patient G. H., ♂, geb. 1952, Dachdecker

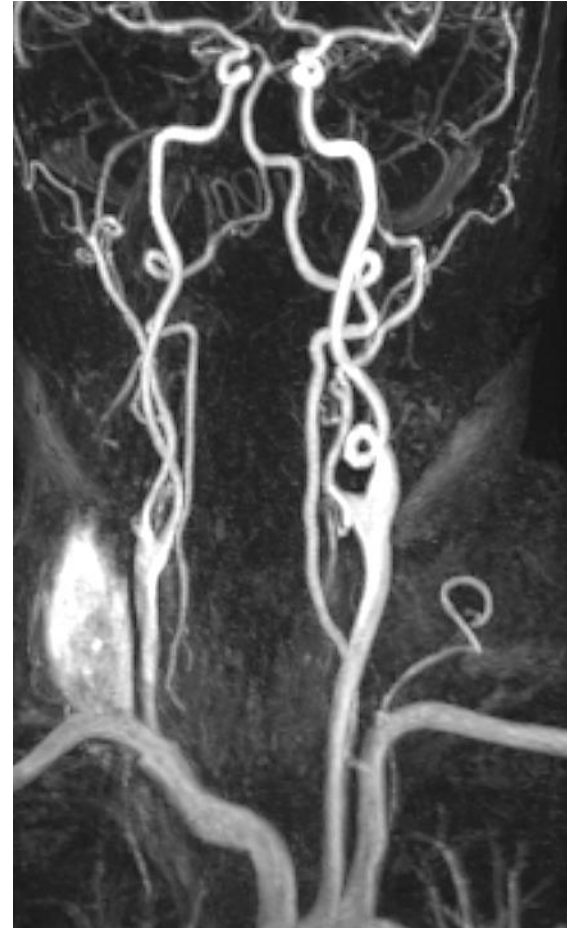



Duplexsonographie:

- ACC mit regelrechtem Verlauf bds.
- ACI und ACE rechts wandständige, nicht stenosierende Plaques, Flussgeschwindigkeit unauffällig
- ACI links mit deutlichem Coiling ohne veränderte Flussgeschwindigkeit

MR-Angiographie:





Neurologische Vorstellung:

funktioneller transkranieller Doppler – Kopfdrehung nach links + Inklination

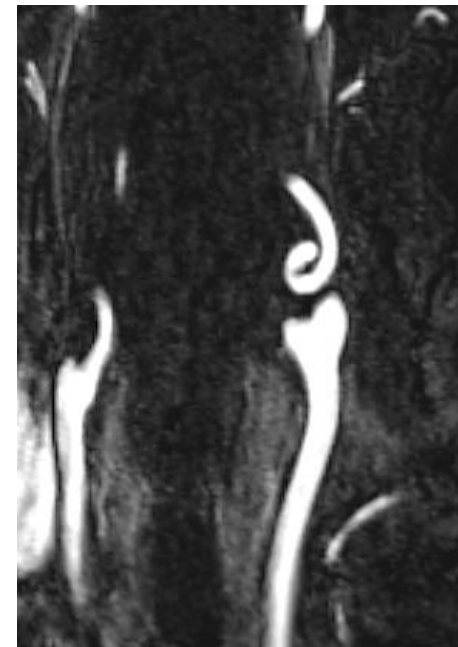
→ Pseudovenöses Flussprofil (Geschw. bis 20 cm/s)

→ Hemihypästhesie rechts

EEG:

passagere regionale Verlangsamung

links temporal

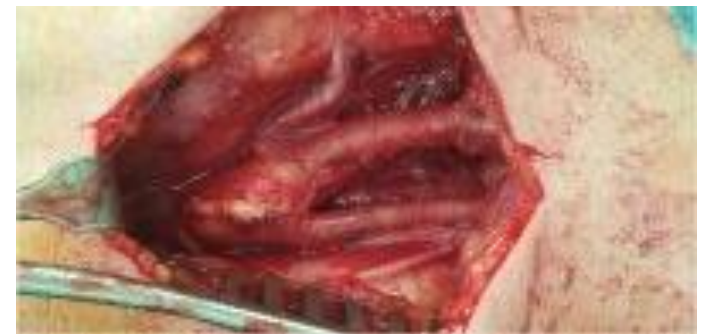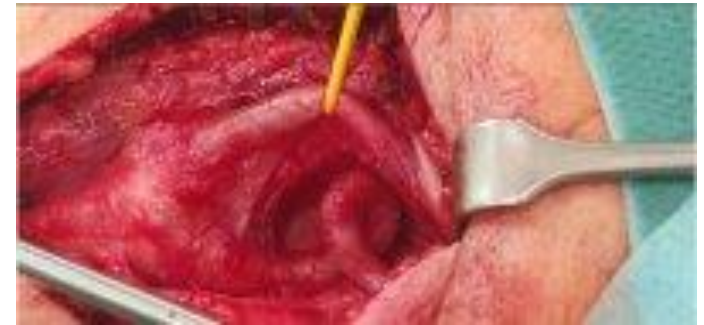

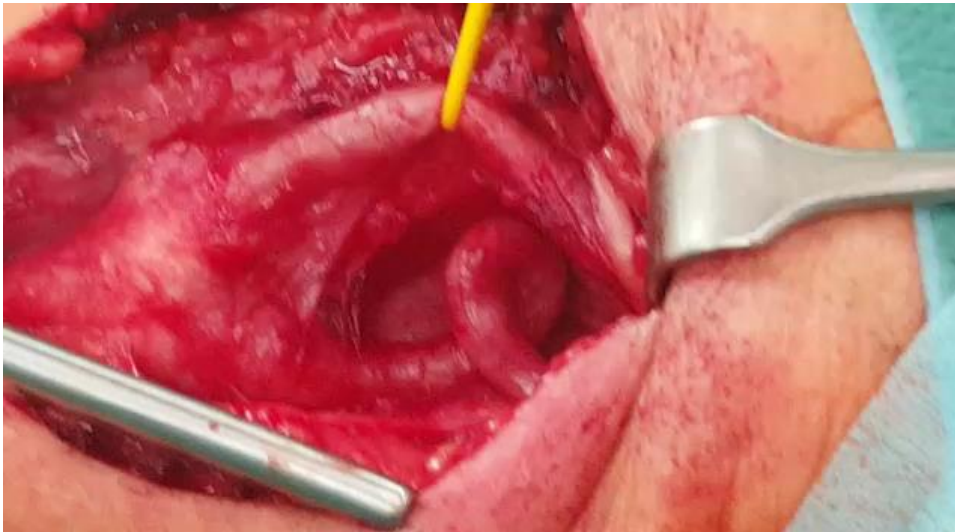
Rezidivierende transitorische ischämische Attacken linkshemisphäriell

Patient G. H., ♂, geb. 1952, Dachdecker



Elektive operative Befundsanierung:



Begradigung des Coilings

Patient G. H., ♂, geb. 1952, Dachdecker



Verlauf:

Postoperativer Verlauf unauffällig

kein abermaliges Auftreten von neurologischen Defiziten

Entlassung am 5. po. Tag bei Wohlbefinden

1 Jahr später

Patient anhaltend beschwerdefrei,

Tätigkeit im Rahmen eines Mini-Jobs als Fahrer beim Krankentransport

Patient G. H., ♂, geb. 1952, Dachdecker

Fazit:

